

# HERNIA DE HIATO GIGANTE E INSUFICIENCIA RESPIRATORIA

Clara Martín<sup>1</sup>, August Supervía<sup>2</sup>, María Pi-Figueras<sup>3</sup>, Eva Balcells<sup>1</sup>, Isabel Cirera<sup>2</sup>  
Servicio de Neumología<sup>1</sup>, Urgencias<sup>2</sup> y Geriatria<sup>3</sup>. Hospital del Mar. Barcelona.

Autor: August Supervía Lloc de treball: Hospital del Mar

Data recepció: 2.12.2015 Data acceptació: 15.2.2016

Mail: asupervia@parcdesalutmar.cat

Forma de citació: Martín C, Supervía A, Pi-Figueras M, Balcells E, Cirera I. *Hernia de hiato gigante e insuficiencia respiratoria*. ReMUE.c@t 2017;4(1):85-87

## Motivo de consulta

Mujer de 88 años que acude a Urgencias por dolor torácico y disnea.

## Antecedentes personales

Paciente sin alergias medicamentosas conocidas ni hábitos tóxicos. Vive sola en un 11º piso con ascensor, tiene buen soporte familiar y dispone de teleasistencia. A nivel funcional se trata de una paciente parcialmente dependiente para las actividades básicas de la vida diaria (índice de Barthel 83/100), deambula con ayuda de una persona y un bastón, es dependiente para las actividades instrumentales (índice de Lawton 3/8) y no existe deterioro cognitivo. Como antecedentes patológicos presenta cardiopatía no filiada en fase de insuficiencia cardíaca crónica biventricular, fibrilación auricular (FA) crónica, poliartrosis, osteoporosis establecida con aplastamientos vertebrales múltiples, hernia de hiato y catarata bilateral. Seguía tratamiento con paracetamol, torasemida, bisoprolol, omeprazol, ácido acetilsalicílico, tramadol retard, calcio y dipirona.

## Enfermedad actual

Acude al Servicio de Urgencias por aumento progresivo de su disnea habitual de dos meses de evolución, acompañado de aumento de la ortopnea habitual y edemas en EEII. Refiere asimismo dolor torácico de características no anginosas de 2 meses de evolución, junto con astenia y sialorrea.

## Exploración física

Consciente, colaboradora y orientada. Normohidratada. Tensión arterial de 155/95 mm

de Hg, frecuencia cardíaca de 80 lpm, afebril, saturación basal de 86%. Auscultación respiratoria: murmullo vesicular conservado con sibilancias espiratorias y roncus bilaterales. Auscultación cardiovascular: tonos cardíacos irregulares, con soplo sistólico rugoso panfocal II/VI que no borra el segundo ruido. No ingurgitación yugular ni reflujo hepato-yugular. Pulsos pedios presentes y simétricos. Abdomen blando y depresible, no doloroso a la palpación, sin palpase masas ni megalias. Peristaltismo presente. Miembros inferiores: mínimos edemas con fóvea. Signos de insuficiencia venosa crónica. Exploración neurológica sin focalidades.

## Pruebas complementarias realizadas en Urgencias

Análítica sanguínea: glucosa 127 mg/dL, urea 45 mg/dL, creatinina 0.95 mg/dL, FG 59 ml/min/1.73m<sup>2</sup>, sodio 138 mmol/L, potasio 4.0 mmol/L, cloro 101 mmol/L, CK 70 UI/L, Troponina T ultrasensible < 14 ng/mL, calcio 9.5 mg/dL, Hb 11.5 g/dL, hematocrito 36.6%, VCM 88.8 fL, leucocitos 7.400/μL, plaquetas 218000/μL, Tiempo de Quick 82%, INR 1.15.

Gasometría arterial (FiO<sub>2</sub> 0.26): pH 7.47, PaCO<sub>2</sub> 39 mmHg, HCO<sub>3</sub><sup>-</sup> 28.4 mmol/L, PaO<sub>2</sub> 61 mmHg

Radiografía de tórax (Figura 1): rotada, índice cardio-torácico aumentado, ensanchamiento del mediastino anterior, sin consolidaciones pulmonares aparentes, elevación de hemidiafragma derecho. Hernia de hiato.

Electrocardiograma: FA a 100 lpm, con bloqueo de rama izquierda, sin alteraciones agudas en la repolarización.

## Diagnóstico diferencial en Urgencias

1- Disnea de dos meses de evolución

a. Insuficiencia cardíaca. Se orienta como descompensación cardíaca en una paciente afecta de cardiopatía no filiada.

b. Enfermedad pulmonar obstructiva crónica descompensada

c. Asma bronquial: presencia de sibilancias espiratorias

d. TEP. Podría descartarse por clínica progresiva y ausencia de signos de sobrecarga derecha en la exploración física

2- Insuficiencia respiratoria normocápnica

3- Hernia de hiato

4- FA crónica

5- Insuficiencia renal aguda. Atribuida como de origen pre-renal.

### **Evolución clínica y pruebas complementarias realizadas fuera de Urgencias**

Se inició tratamiento deplectivo y oxigenoterapia y tras mejoría clínica se ingresó en Sala de Geriatria donde se continuó tratamiento deplectivo. Debido a la lenta mejoría de la paciente se realizó tomografía computarizada torácica que mostró patrón en vidrio deslustrado de distribución irregular bilateral compatible con enfermedad respiratoria de vía de pequeño calibre, cambios crónicos con hiperclaridad pulmonar y atrapamiento aéreo sin adenopatías mediastínicas, hilios pulmonares de morfología vascular, ausencia de derrame pleural y voluminosa hernia de hiato (Figura 2). Un ecocardiograma mostró una valvulopatía aórtica degenerativa con estenosis leve, hipertensión pulmonar ligera (PAP estimada de 54 mm de Hg) y FE (Fracción de eyección) conservada. La radiografía de tórax de control previa al alta mostró una hernia de hiato gigante (Figura 3). Tras el alta y una vez en situación de estabilidad clínica se realizaron pruebas de funcionalismo respiratorio que objetivaron un patrón restrictivo de moderada intensidad con volúmenes pulmonares reducidos y capacidad de transferencia de CO gravemente disminuida, que no se corregía con el volumen alveolar (FEV1/FVC 81, FEV1 64% ref., 820 ml; FVC 50 %ref.; 1000 ml; TLC 68% ref.; FRC 89%; RV/TLC 65). La prueba broncodilatadora fue no significativa y el DLCO y KCO fueron del 40% y del 51% del valor de referencia, respectivamente.

### **Diagnóstico final**

1- Hernia de hiato gigante

2- Enfermedad intersticial pulmonar

3- Hipertensión pulmonar ligera

4- Cardiopatía valvular aórtica

5- Insuficiencia cardíaca

### **Discusión**

La hernia de hiato es una condición frecuente, presentando una incidencia del 60% en población mayor de 60 años. Suele ser asintomática o tener sintomatología inespecífica, pero cuando existe reflujo gastroesofágico (RGE) se presentan manifestaciones clínicas (1). Los síntomas asociados a RGE son en su mayoría digestivos: pirosis, epigastralgia y regurgitación, pero también pueden asociarse síntomas de vía aérea como ronquera, tos crónica, expectoración, sibilancias, estridor, disnea, sensación de cuerpo extraño, carraspeo o aclaramiento de garganta y disfonía (2). Si se trata de una hernia de hiato gigante, como en el caso de la paciente, además de la clínica de RGE, pueden producirse síntomas de enfermedad de caja torácica con alteración ventilatoria de tipo restrictivo, llegando incluso al desarrollo de fibrosis pulmonar idiopática (FPI) (3). La FPI es la neumopatía intersticial idiopática más frecuente. Los mecanismos que están implicados en su desarrollo y progresión son diversos (inmunológicos, microbianos, químicos, etc). La asociación entre hernia de hiato y/o RGE y FPI es un hecho conocido, habiéndose demostrado que el tratamiento del RGE mejora el pronóstico de la FPI (4). Para ello, además del tratamiento farmacológico con inhibidores de la bomba de protones deben recomendarse una serie de medidas higiénicas y dietéticas como evitar el sobrepeso, evitar las comidas copiosas y alimentos que produzcan pirosis, evitar el consumo de alcohol y tabaco y no acostarse hasta haber transcurrido dos horas desde la última comida. En casos severos y en los que el tratamiento anterior no sea efectivo puede indicarse cirugía antirreflujo con el objetivo de dificultar el paso de contenido gástrico al esófago. El mecanismo por el que el RGE tendría un papel en la patogenia y/o progresión de la fibrosis pulmonar se basa en los efectos ocasionados por la presencia de microaspiraciones de contenido gástrico hacia la

vía aérea. Existen ciertos componentes del contenido gástrico, independientemente de la acidez propia de los jugos gástricos, como restos de alimentos, bilis, pepsina, etc, que podrían dañar el parénquima pulmonar. No obstante, son necesarios más estudios para determinar con certeza que el RGE desencadenaría la cascada del proceso de inflamación-fibrosis pulmonar y confirmar la hipótesis de que existen microaspiraciones de RGE (5).

Ante pacientes mayores de 60 años con hernia de hiato y síntomas digestivos y/o respiratorios atribuibles a RGE, debe descartarse la presencia de una enfermedad pulmonar intersticial (6), ya que el tratamiento del RGE mejora la sintomatología clínica, se asocia con disminución de la fibrosis radiológica (7) y es un predictor de mayor supervivencia en pacientes con FPI.

### Bibliografía

1- Pacheco-Galván A, Hart SP, Morice AH. La relación entre el reflujo gastroesofágico y las enfermedades de la vía aérea: el paradigma del reflujo a vía aérea. Arch Bronconeumol 2011;47:195-203.

2- Savarino E, Carbone R, Marabotto E, Furnari M, et al. Gastro-oesophageal reflux and gastric aspiration in idiopathic pulmonary fibrosis patients. Eur Respir J 2013;42:1322-1331.

3- Lee JS, Collard HR, Raghu G, Sweet MP, Hays SR, Campos GM, Golden JA, King TE Jr. Does chronic microaspiration cause idiopathic pulmonary fibrosis? Am J Med 2010;123:304-311.

4- Raghu G, Meyer KC. Silent gastro-oesophageal reflux and microaspiration in IPF: mounting evidence for anti-reflux therapy? Eur Respir J 2012;39:242-245.

5- Lee JS, Ryu JH, Elicker BM, et al. Gastroesophageal reflux therapy is associated with longer survival in patients with idiopathic pulmonary fibrosis. Am J Respir Crit Care Med 2011;184:1390-1394.

6- Raghu G, Weycker D, Edelsberg J, Bradford WZ, Oster G. Incidence and prevalence of idiopathic pulmonary fibrosis. Am J Respir Crit Care Med 2006;174:810-816.

7- North I, Zangan S.M, Soares R.V, et al. Prevalence of hiatal hernia by blinded multidetector CT in patients with idiopathic pulmonary fibrosis. Eur Respir J 2012;39:344-351.

Figura 1. Radiografía de tórax AP al ingreso de la paciente.

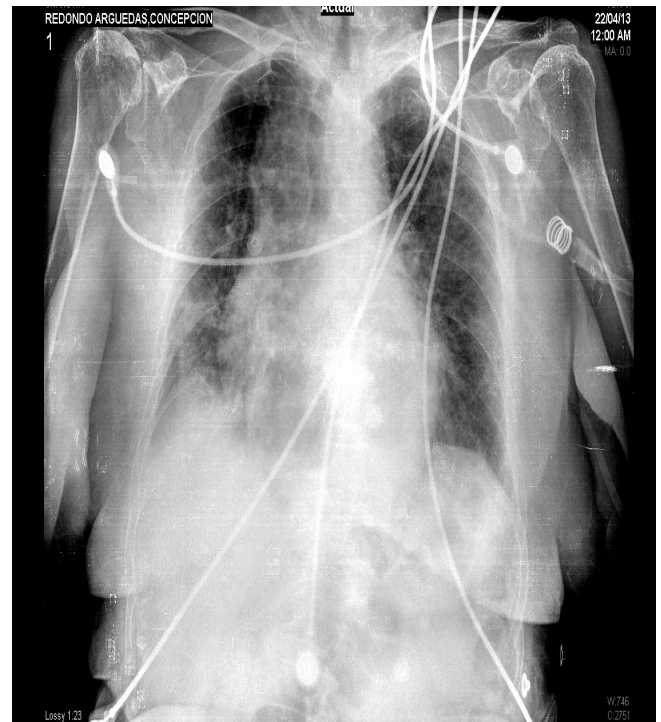


Figura 2. TAC de tórax.

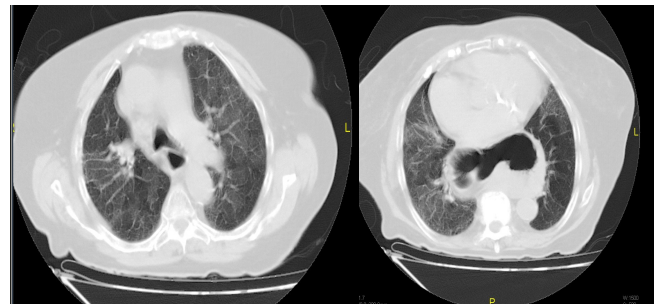


Figura 3. Radiografía de tórax P-A y perfil en bipedestación.

